

**Podpora hojení chronických
a akutních ran,
redukce bakteriálního osídlení**

Flaminal Forte[®]

Flamigel[®]

Flaminal Hydro[®]

Flamirins[®]

Flamigel®



- koloidní hydroaktivní gelové krytí pro suché a mírně secernující popáleniny, akutní a chronické rány
- inteligentní tvůrce vlhkého prostředí, aktivní a pasivní polymery zajišťují schopnost absorpce i hydratace
- vytváří kyselé prostředí (pH 4,5) – účinně kontroluje mikrobiální přítomnost v ráně
- podporuje granulaci a tvorbu nového epitelu

Flamigel 50 ml

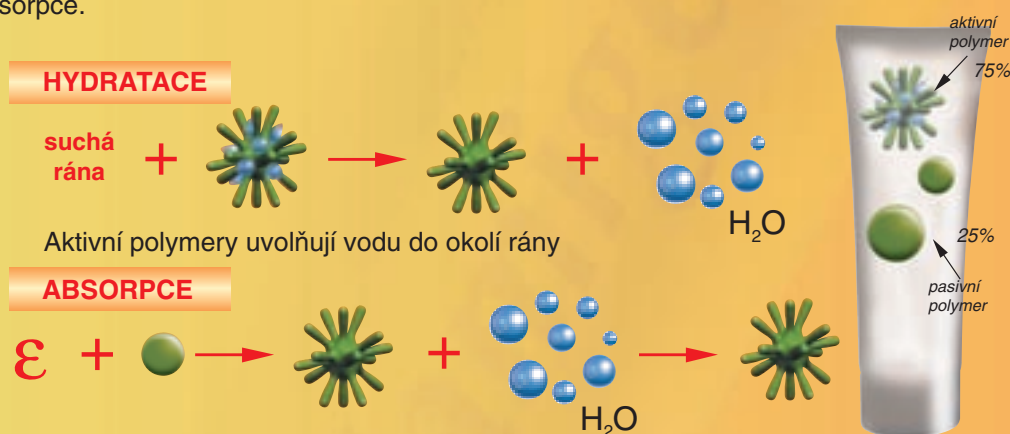
kód VZP 80 716

Flamigel 250 ml

kód VZP 80 715

Složení: kyselé koloidní polymery, L- argin, polykarbonylpolykarbonát, methyl p- hydroxybenzoánát, propyl p – hydroxybenzonát, čištěná voda

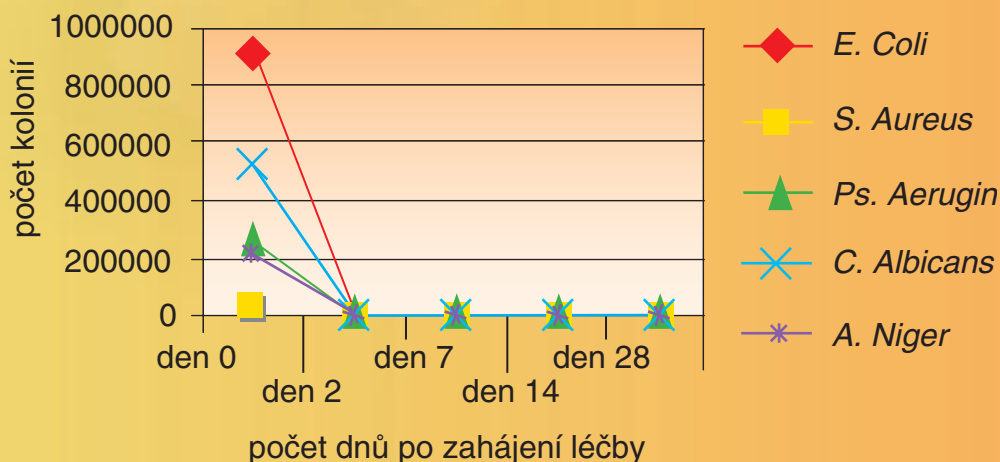
Koloidní hydroaktivní gelové krytí pro suché i exsudující rány. Flamigel má schopnost hydratace i absorpce.



Pasivní polymery aktivované el. nábojem ϵ exsudátu absorbují vodu z exsudátu přítomného v ráně a udržují konstantní hladinu vlhkosti pro optimální průběh hojení rány.

Kyselé prostředí (pH 4,5) a metyl a propylparabenhydroxybenzoáty ničí **absorbované** bakterie

Graf úbytku absorbovaných bakterií in vitro



Flaminal Hydro®



- hydroaktivní koloidní gel obsahující 3% alginátu
- enzymatický antibakteriální systém
- udržuje vlhké prostředí v ráně
- pro rozsáhlé slabě až středně exsudující rány *

Flaminal Hydro 50 ml

kód VZP 81 420

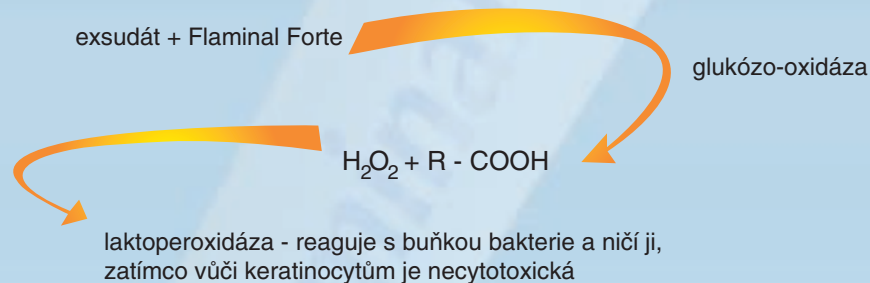
Flaminal Hydro 500 ml

kód VZP 81 421

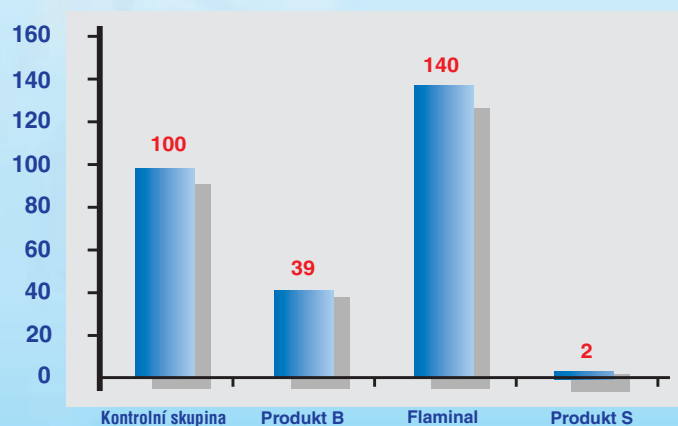
Složení: kyselé koloidní polymery, sodný alginát, kyselina algová, enzymatické systémy, polyethylenglykol, hydroxypropylcelulóza, makrogol 300/1500, čištěná voda

Enzymatický antibakteriální systém

Flaminal Forte a Flaminal Hydro obsahují 2 druhy enzymů – enzymatický antibakteriální systém. Glukozaoxidáza a laktoperoxidáza zajišťují selektivní přístup k bakteriím a keratinocytům



Test cytotoxicity - nárůst keractinocytů v % ke kontrolní skupině po 24 hod.



Graf znázorňuje procentuální přírůstek nebo úbytek keratinocytů. Ve 3 testovacích skupinách byly aplikovány rozdílné antibakteriální materiály. Hodnoty vyjádřené v grafu vykazují vliv aplikovaných prostředků na vzorky po 24 hodinách ve srovnání s kontrolním vzorkem.

U vzorku ošetřeného Flaminalem pozorujeme výrazné zvýšení metabolické aktivity ve srovnání s kontrolní skupinou - přírůstek keratinocytů. U vzorků ošetřených 1% polyvidon jodinem (produkt B) a 0,1% silversulfa-diazinem (produkt S) pozorujeme vysoký stupeň cytotoxicity vůči keratinocytům a fibroblastům.

Flaminal Forte®



- hydroaktivní koloidní gel obsahující 5,5% alginátu
- enzymatický antibakteriální systém
- zvýšená absorpční kapacita
- pro rozsáhlé a silně exsudující sekundárně se hojící rány *
- výborný efekt v čistící fázi

Flaminal 50 ml

kód VZP 80 884

Flaminal 500 ml

kód VZP 80 885

Složení: kyselé koloidní polymery, sodný alginát, vápenatý alginát, kyselina algová, enzymatické systémy, polyethylenglykol, makrogol 400, čištěná voda

* Flaminal Hydro a Flaminal Forte jsou indikovány pro:

- bércové vředy (arteriální, venózní, diabetické, kombinované)
- pooperační rány
- rány způsobené onkologickou léčbou
- dekubity
- popáleniny (II. stupeň)

Úhrada VZP na poukaz ve výši 75% bez schválení revizního lékaře pro Flamigel, Flaminal, Flaminal Hydro

Flamirins®

- izotonický roztok pro hygienu rány s obsahem hydratačních prvků a kyseliny citrónové
- napomáhá odloučení nekrózy a cizích prvků z rány
- čistí ránu i mechanicky
- hydratuje suché rány
- uvolňuje suché komprese
- odstraňuje zápach
- kyselé pH
- objem 250 ml

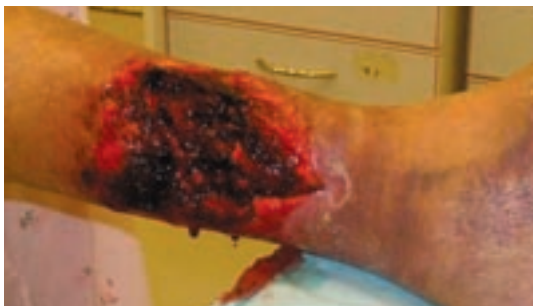

Složení: purifikovaná voda, chlorid sodný, citrát sodný, polysorbát, kyselina citronová, aloe vera, methylparaben, propylparaben

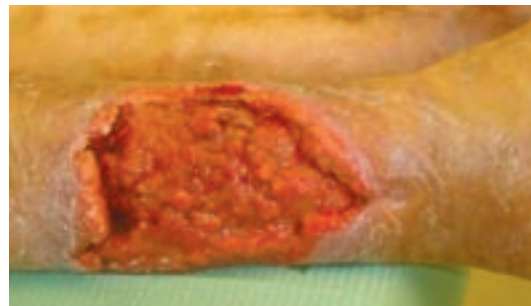
Kazuistiky

Posttraumatický defekt

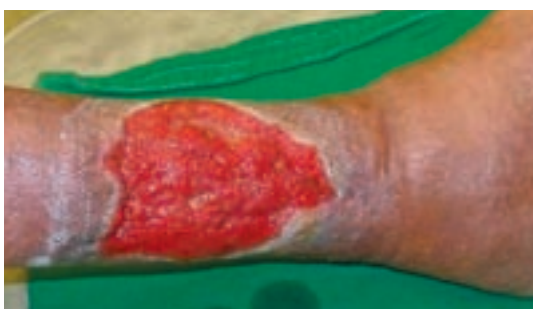Žena, 70 let, plně mobilní, vitální žena.
Zranila se na zahradě (povrchová ranka).
Nesprávným lokálním přístupem došlo k progresi.



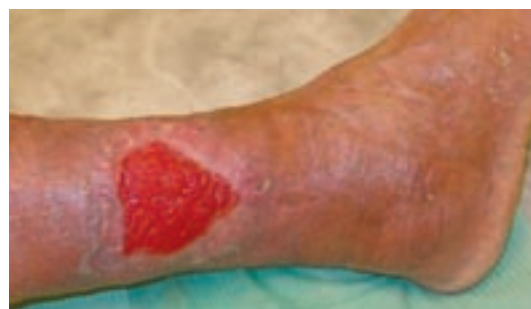Stav při prvním kontaktu po snesení souvislé nekrózy



Stav po dvacetidenní aplikaci Flaminalu



Stav po 30denní aplikaci Flaminalu

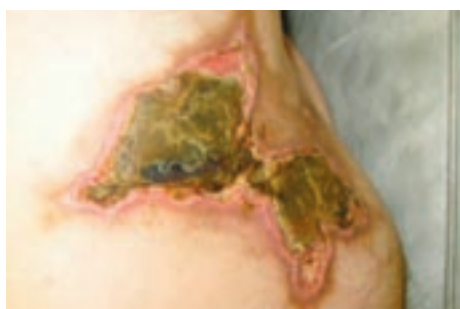

Stav po tříměsíční léčbě

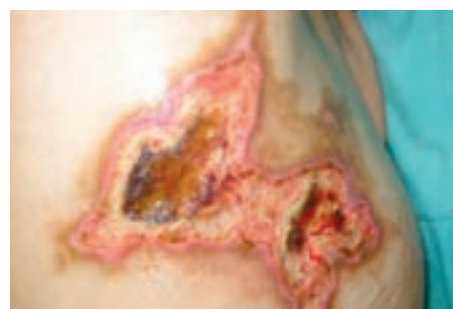Defekt hýždě

Muž, 42let

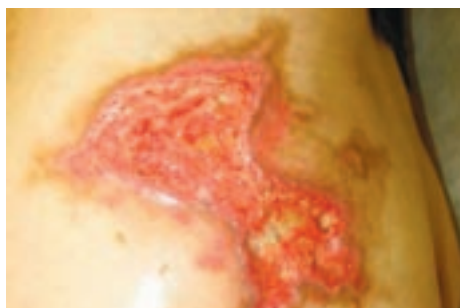Rozsáhlý defekt s tuhou ulpívající nekrózou po aplikaci intramuskulární injekce.
Léčba v nemocnici zahájena po neúspěšné léčbě praktikem.



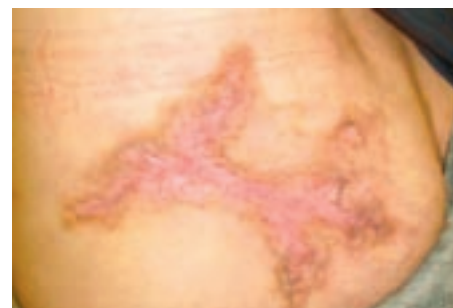Stav při prvním kontaktu.



Stav po osmidenní aplikaci Flaminalu



Stav po dvacetidenní aplikaci Flaminalu



Stav zhojen po dvouměsíční terapii

Diabetická gangréna pravé planty

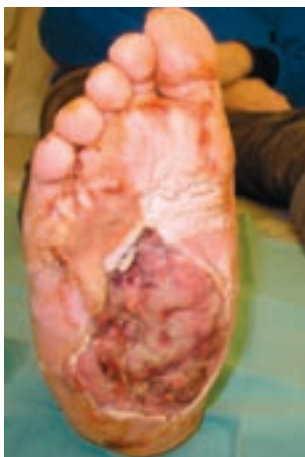Muž, 62let, diabetik na Inzulínu.

Zpočátku vznikl absces (pacient neví z čeho).

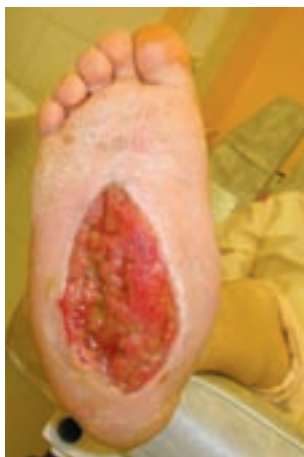Pak hospitalizace s incizí a následnou infekcí.

Pacientovi doporučena amputace v bérce.

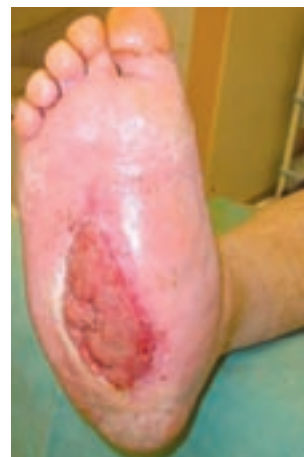Na vlastní žádost se nechal přeložit do jiného zařízení, kde dochází dodnes.



Stav při prvním kontaktu



Stav po 14denní aplikaci Flaminalu.



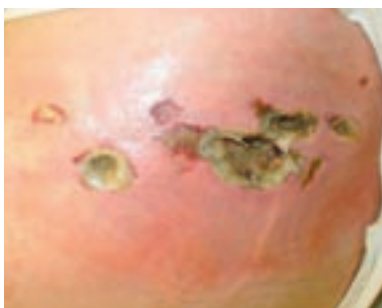Stav po 30denní aplikaci Flaminalu

Defekt hýždě

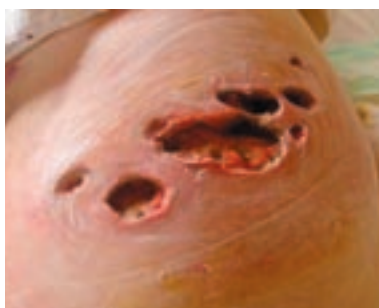Žena, 68let

Defekt po aplikaci intramuskulární injekce

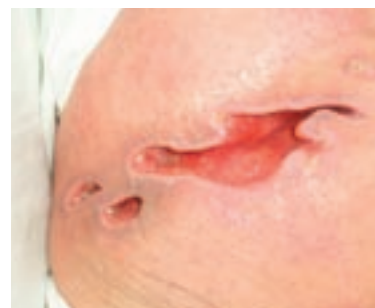Léčba zahájena 20dní po aplikaci injekce



Stav při prvním kontaktu



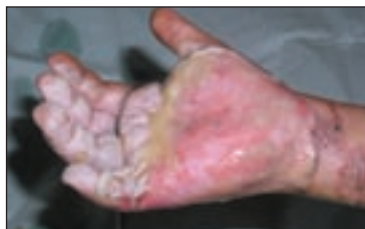Stav po 15 denní aplikaci Flaminalu



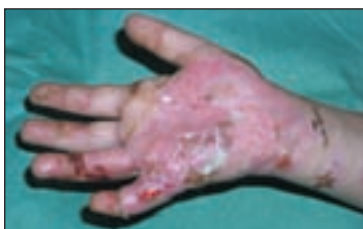Stav po 78 dnech

Pacient 6 let

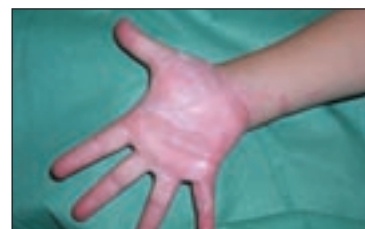Mokvavé a anemické plochy v rozsahu celé pravé dlaně, naplněné bully na volární straně všech prstů a bully na pravém předloktí. Celkem asi 1.5% hlubokého II. stupně. Po toaletě rány a okolí byl aplikován Flaminal. Převazy po 24 hod.



18.6. Plochy ve dlani byly koriové, při okrajích s hemoragickými okrsky, na prstech bully, které jsme perforovali.



24.6. Znova provedena toaleta rány, plochy na malíku a v proximální části dlaně mají charakter popálení III. stupně, proveden debridement, na malíku pravé ruky zbytková koriová plocha, dlaň téměř zhojena.



13.8. Jizvy jemně růžové, jen naznačena hypertrofie na V. prstu. Funkce ruky je plná.

© DAHLHAUSEN CZ 01/2009